

1. ¿Qué es el Balón Allurion?
2. Tratamiento médico de la obstrucción de la salida gástrica (OSG) por causa del Balón Allurion
3. Extracción endoscópica del Balón Allurion
4. Tratamiento percutáneo en el improbable caso de una obstrucción del intestino delgado (OID) provocada por el balón Allurion

¿Qué es el Balón Allurion?

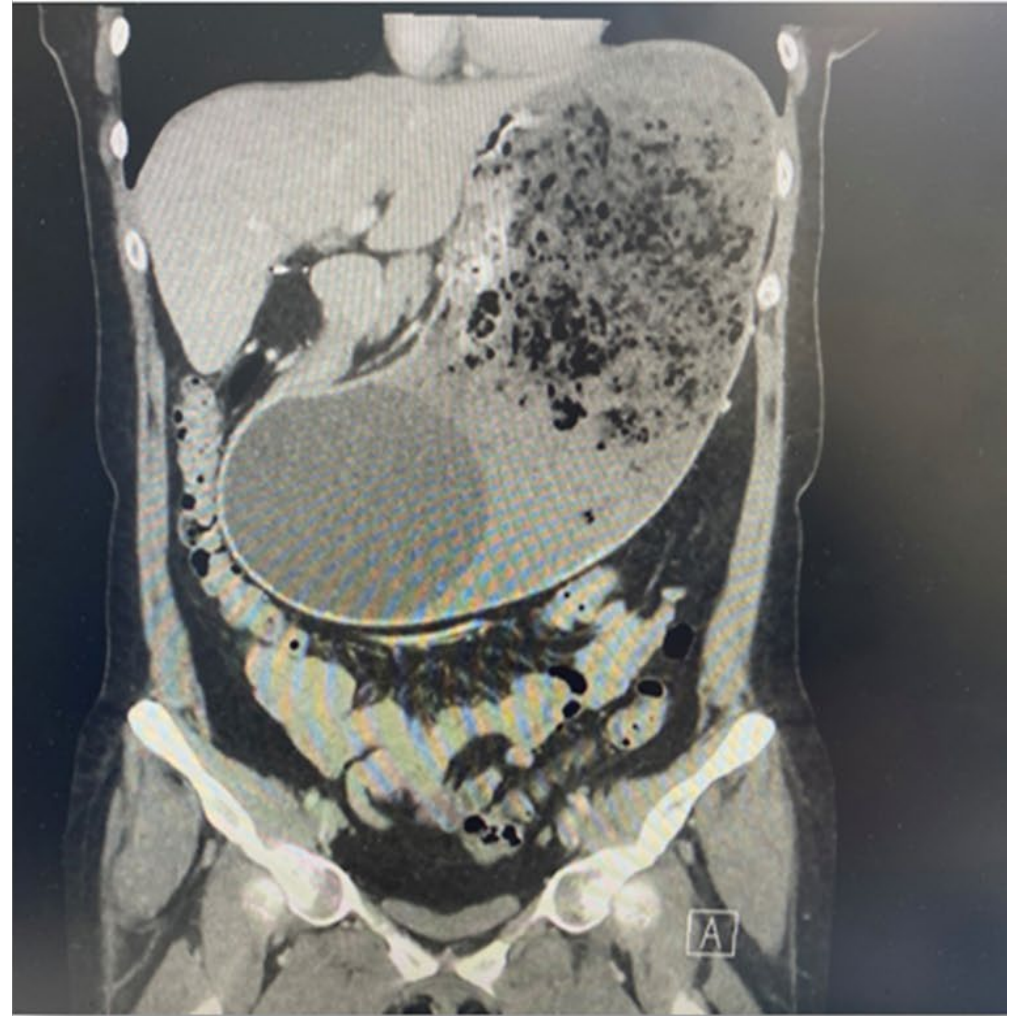
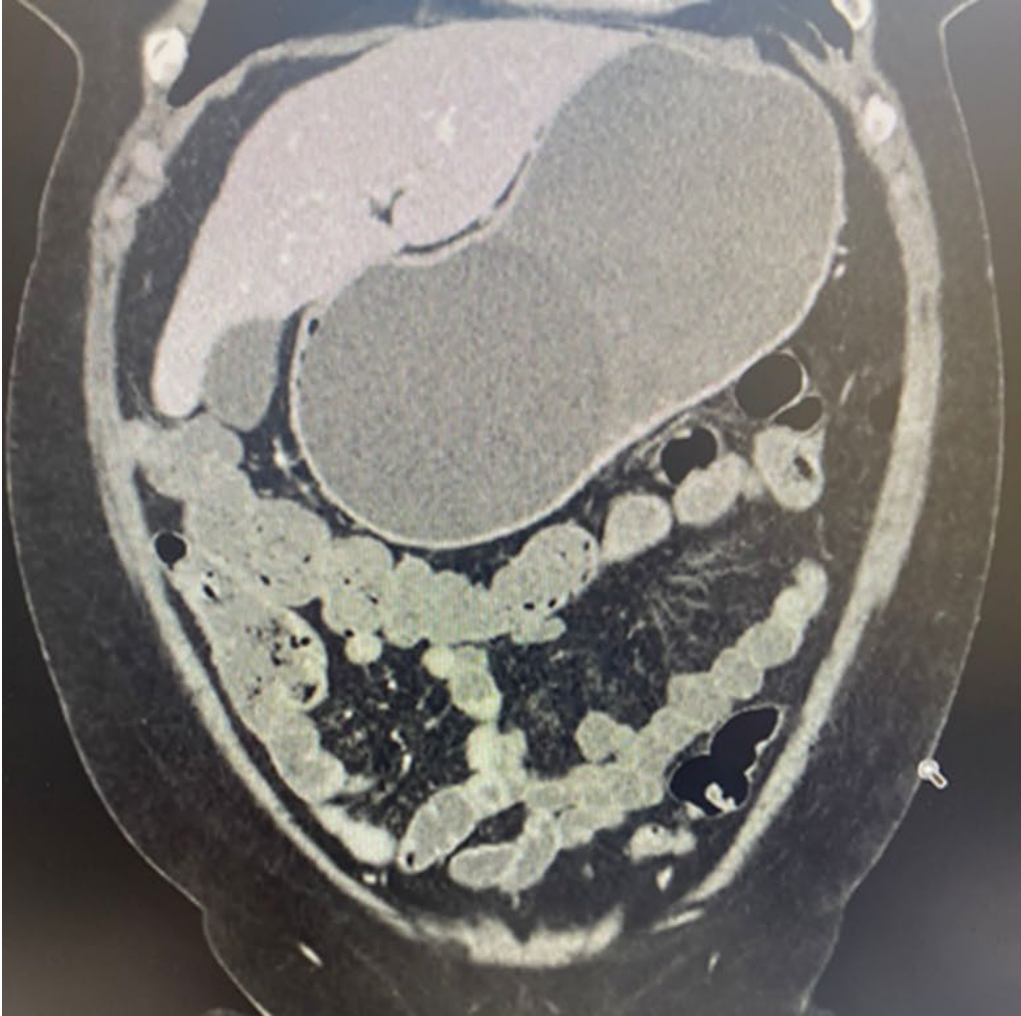
- El Balón Allurion supone un gran avance en la tecnología médica. Es el único balón gástrico comprimido en una pequeña cápsula que se conecta a un fino catéter y que puede tragarse bajo la estrecha supervisión de profesionales médicos, evitando la necesidad de anestesia o intervenciones endoscópicas.
- Una vez introducido en el estómago, su colocación se verifica mediante radiografías. Una vez colocado correctamente el balón, se infla cuidadosamente con 550 ml de líquido. La colocación se lleva a cabo en poco tiempo, unos 15 minutos, lo que la hace adecuada para la atención ambulatoria.
- Después de unas 16 semanas, el balón se desinfla y expulsa del cuerpo de forma natural.
- El Balón Allurion es una solución segura y no permanente que puede ayudar a empezar a perder peso.





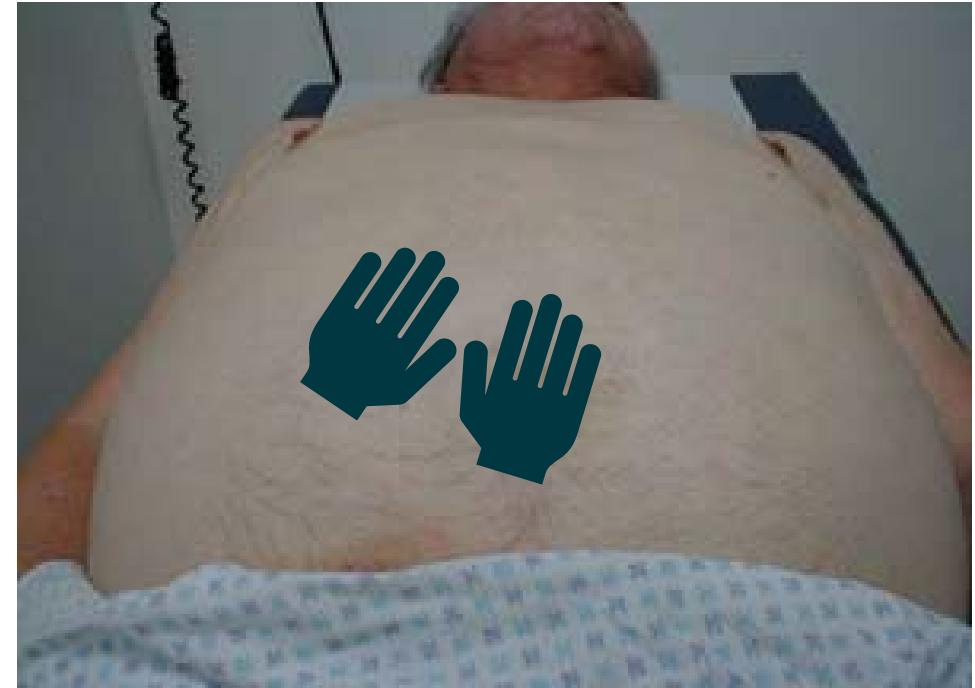Tratamiento médico de la  
obstrucción de la salida gástrica  
por causa del Balón Allurion

**A** **Obstrucción de la salida gástrica:**  
¿cómo tratarla?



# A Tratamiento médico en caso de sospecha de obstrucción de la salida gástrica

- 01 El paciente está tumbado boca arriba.
- 02 Palpe el balón en la parte media a inferior del abdomen distendido con ambas manos.
- 03 Movilice y desimpacte manualmente el balón empujando hacia arriba y hacia la izquierda.
- 04 Pida al paciente que permanezca tumbado sobre el lateral izquierdo del cuerpo durante 48 horas.
- 05 Mantener una dieta a base de líquidos claros durante al menos 48 horas.
- 06 Caminar, hacer ejercicio después de la desimpactación del balón.



Si se requiere una endoscopia para la extracción del balón, primero hay que descomprimir el estómago mediante una sonda nasogástrica e intubar antes de la endoscopia para evitar la perforación gástrica y la aspiración pulmonar.

# Extracción endoscópica del Balón Allurion

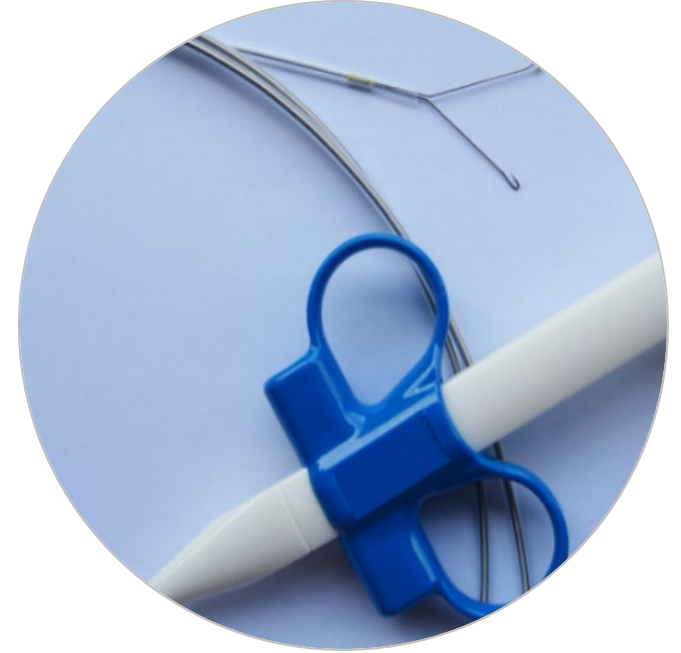




Endoscopio GI superior estándar



Aguja endoscópica de aspiración

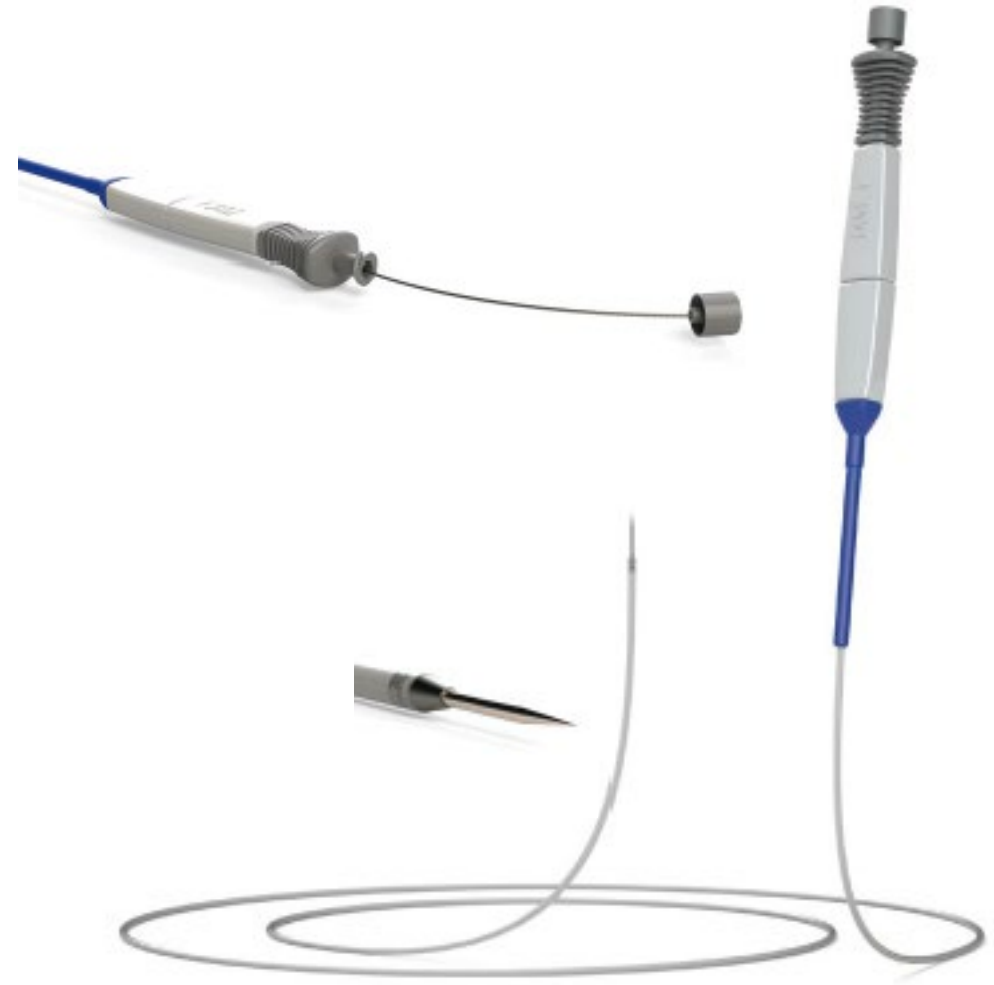

Pinzas endoscópicas de agarre

Ambas herramientas están diseñadas para extraer balones intragástricos o cuerpos extraños del estómago


## A Aguja endoscópica de aspiración

- Un catéter hueco con una aguja de punción que avanza fuera del extremo distal del catéter para perforar el balón.
- La aguja se retira después de que el catéter haya entrado en el balón, lo que permite extraer el líquido del balón con un catéter hueco.
- El extremo proximal del catéter se conecta a la bomba de aspiración o a una jeringa Luer Lock.



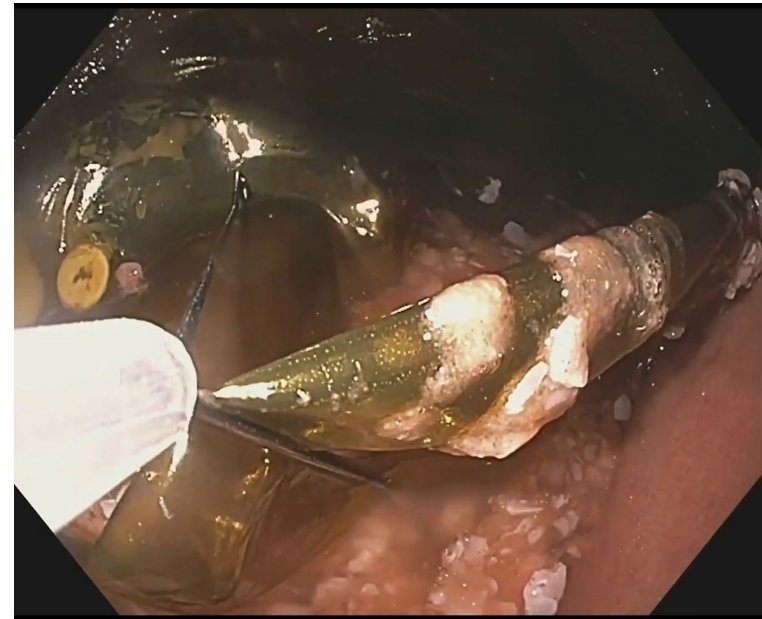

## A Marcado de la aguja endoscópica de aspiración

- Realice una marca con un rotulador a 4 cm del extremo distal.
- Se utiliza para visualizar la profundidad de la aguja en el balón (4 cm = en el centro del balón).
- Su objetivo es evitar que la aguja atraviese el balón y penetre en la pared estomacal.
- Capacidad de mantener visualmente la profundidad de la aguja durante la aspiración del líquido.



## A Pinzas endoscópicas de agarre

- Abra las pinzas de agarre una vez en el estómago para evitar dañar el tejido adyacente.
- Agarre el balón manejando las pinzas alrededor del borde del balón, colocándolo entre las mandíbulas, y cierre las pinzas.
- Tire con firmeza de las pinzas y del balón conectado a la cabeza del endoscopio; manténgalo en la cabeza del endoscopio mientras se retira el balón.
- Si el balón se cae en el esófago durante la extracción, suelte el balón, empújelo con las pinzas de vuelta al estómago con el endoscopio y, a continuación, vuelva a agarrarlo en el estómago.



# A Vídeo 10: Extracción endoscópica del balón



Tratamiento percutáneo en el improbable caso de obstrucción del intestino delgado provocada por el Balón Allurion

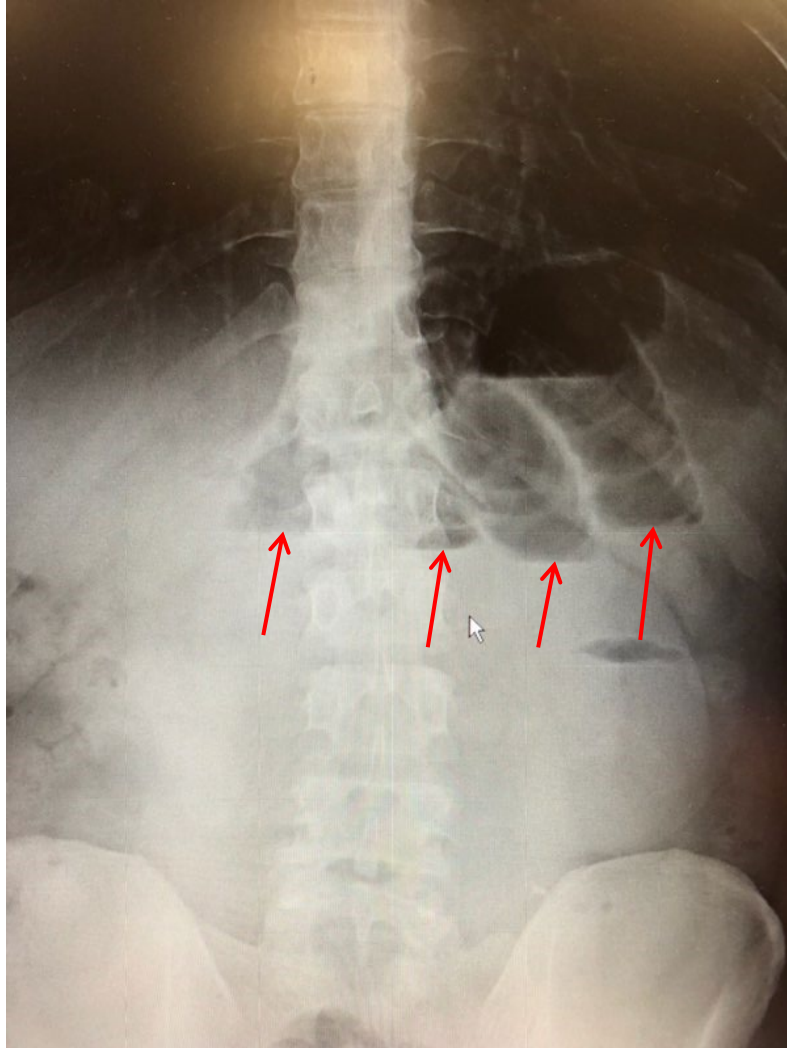
# A **La OID puede aliviarse sin cirugía utilizando una aguja larga de calibre 22 guiada por TAC o ecografía**

Herramientas necesarias

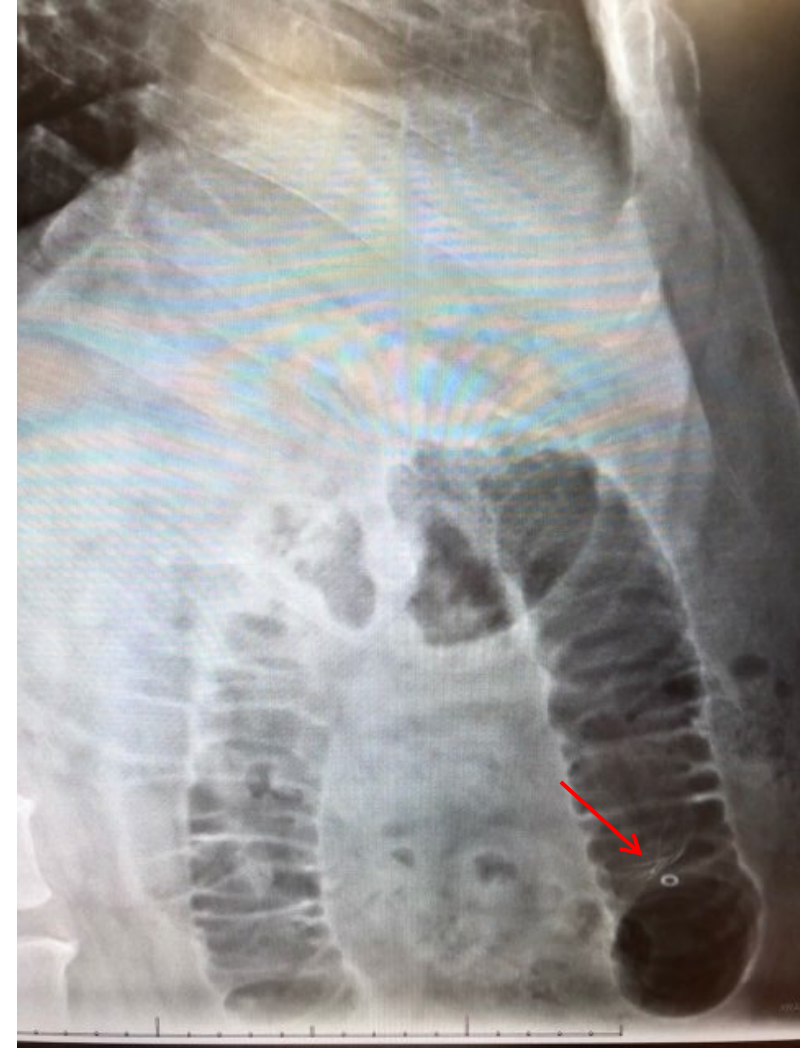- Aguja de aspiración de aguja fina y larga de calibre 22.
- TAC o ecografía.
- Jeringa Luer Lock.

A

# Imágenes típicas de una obstrucción del intestino delgado provocada por un Balón Allurion



Niveles de aire en líquido



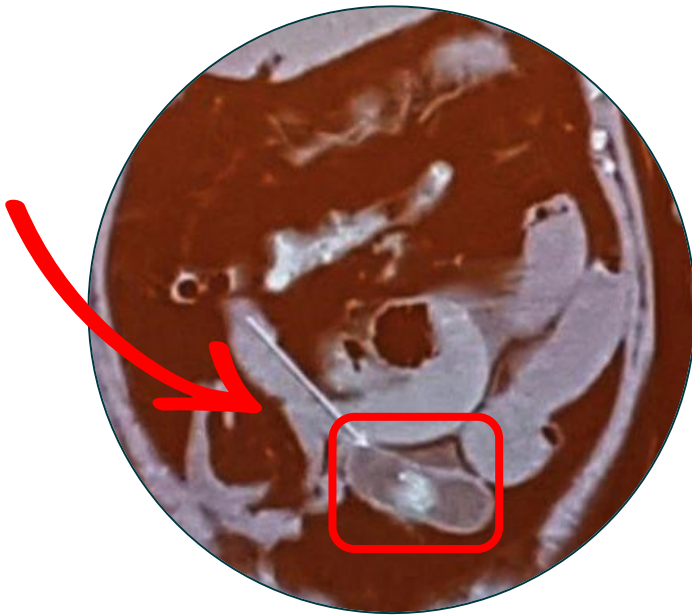
Obstrucción del balón que causa dilatación intestinal



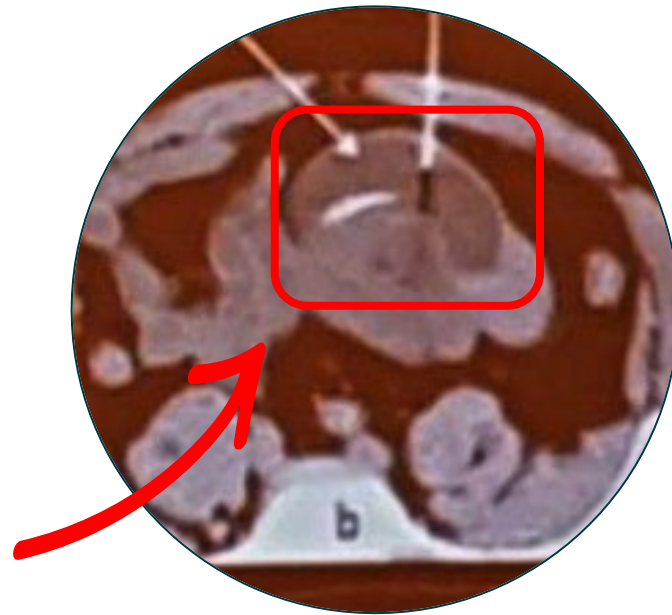
A

# Ejemplo de aspiración con aguja larga guiada por TAC del Balón Allurion en el íleon con el posterior desplazamiento del balón al colon

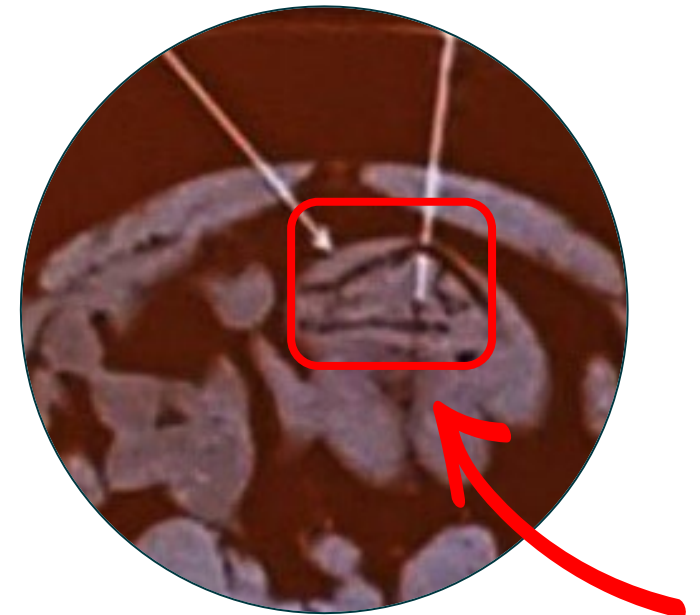
Obstrucción del balón



Aspiración con aguja guiada por TAC

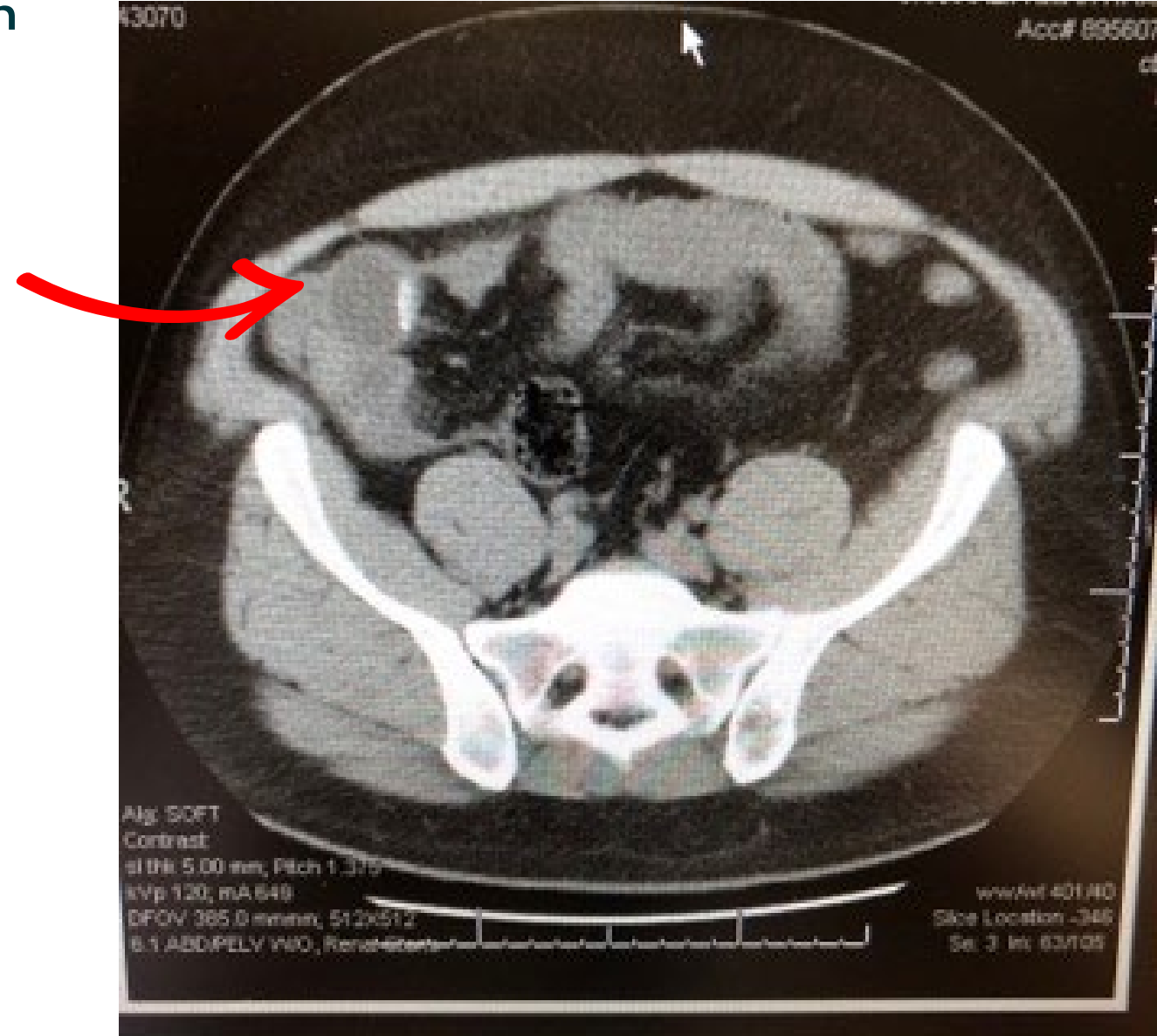


Balón descomprimido



# A Obstrucción del intestino delgado por un Balón Allurion

TAC seguido de aspiración con aguja guiada por ecografía.



# A Síntomas de OID resueltos

Se puede dejar que el balón descomprimido en el colon transversal se expulse de forma natural.

